9 - تقييم الجنين أثناء المخاض

9-Fetal Surveillance During Labor

أ.د.هشام الحمامي
أستاذ الأمراض النسائية وطب التوليد
الجامعة السورية الخاصة - كلية الطب البشري

Hisham Al-Hammami

مراقبة الجنين أثناء المخاض

- تحدث 50% من المراضة والوفيات حول الولادة في هذه المجموعة.
- الـ 50% المتبقية تحدث في حمول اعتبرت طبيعية عند بدء المخاض

تصنف (20 – 30 %) من الحمول في الفئة عالية الخطورة

Dr.Hisham Al-Hammami

Dr:Hisham Al-Hammami

طرق مراقبة نظم قلب الجنين
Methods of Monitoring Fetal Heart Rate

Dr.Hisham Al-Hammami Professor of Obstetrics and Gynecology
faculty of medicine Syrian private university

إصغاء قلب الجنين

AUSCULTATION OF FHR

يصغى قلب الجنين في الحالات المثالية

بعد التقلصة الرحمية

كل 15 دقيقة خلال الطور الأول من المخاض .

كل 5 دقائق على الأقل في المرحلة الثانية للمخاض .

Dr:Hisham Al-Hammami

المراقبة الإلكترونية المستمرة
Continuous Electronic Fetal Monitoring(EFM)

طورت المراقبة الالكترونية للجنين أثناء المخاض لتحري نماذج (FHR) في الأجنة المثبطة.

يسمح (EFM) بمراقبة (FHR) والتقلصات الرحمية (UC) بشكل مستمر

التقلصات الرحمية ⇦ ↓ جريان الدم إلى المشيمة ☚ ↓نقص أكسجة جنينية ⇦ تغيرات مطابقة في FHR

Dr.Hisham Al-Hammami

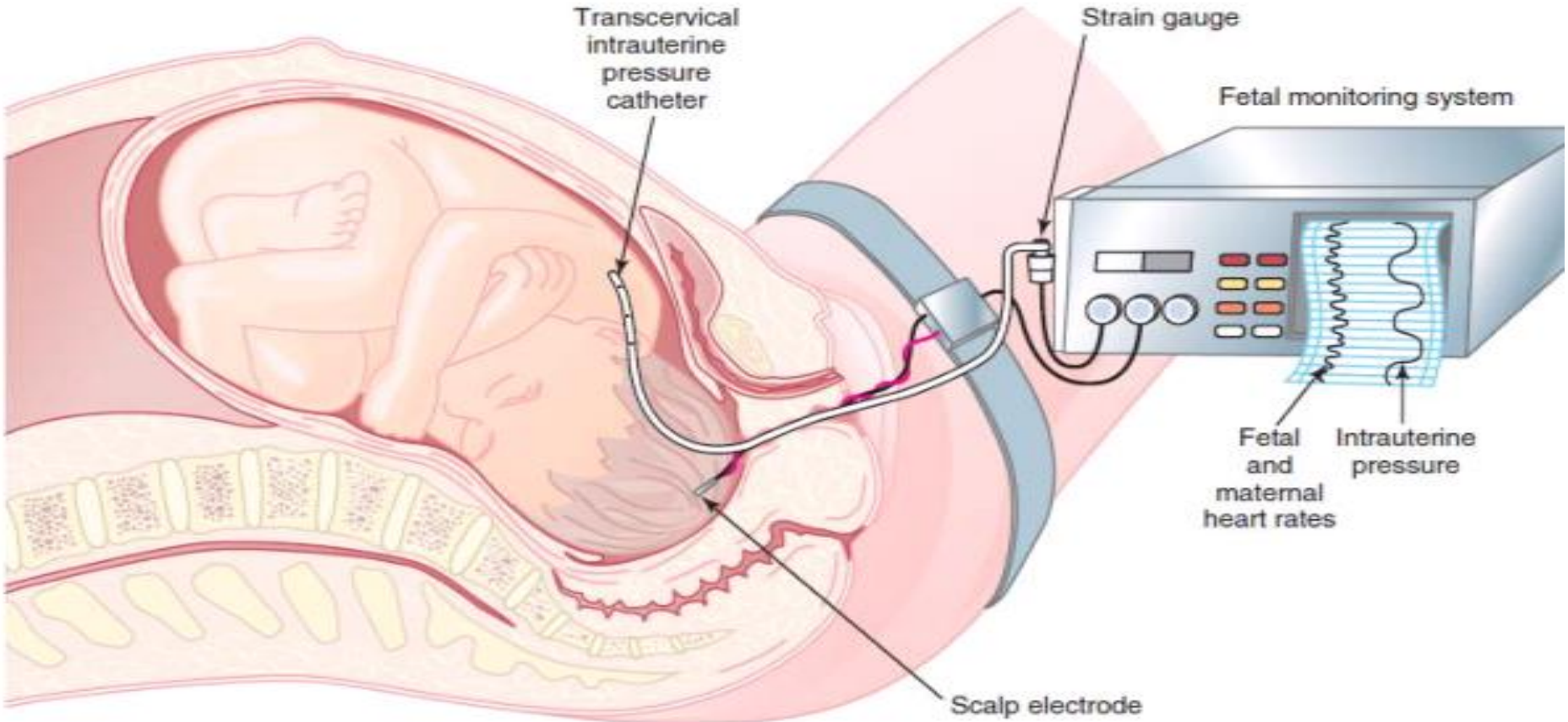

الشكل 9-1: المراقبة الإلكترونية المستمرة لنظم قلب الجنين وشدة التقلصات الرحمية

المراقبة الإلكترونية المستمرة
CONTINUOUS ELECTRONIC FETAL MONITORING
EFM

The FHR-UC record مسجل نظم قلب الجنين والتقلصات الرحمية

External transducers المساري الخارجية:

في بداية المخاض

يقيس فقط التواتر والمدة

Internal monitoring المراقبة الداخلية:

مسرى حلزوني على فروة رأس الجنين لمراقبة نظم القلب (يعطي مخطط أفضل لـ FHR)

القثطرة البلاستيكية عبر عنق الرحم لمراقبة التقلصات الرحمية (قياس دقيق لشدة التقلصات الرحمية)

المراقبة الإلكترونية المستمرة
CONTINUOUS ELECTRONIC FETAL MONITORING
EFM

من الناحية السريرية تشرك عادة الطريقتان الداخلية والخارجية بوضع مسرى على الفروة لتسجيل نظم قلب الجنين ومقياس التقلصات الخارجي لتسجيل التقلصات الرحمية

تقلل هذه المقاربة من التأثيرات الجانبية المحتملة التي يمكن أن ترافق المراقبة الداخلية الغازية

إمراضيه نقص الأكسجة ، الاحمضاض ، وتبدلات نظم قلب الجنين
Etiology of Hypoxia, Acidosis, and FHR Changes

الجنين الطبيعي يقاوم انخفاض جريان الدم دون أن يعاني من نقص أكسجة

يتوقف الجريان الدموي بشكل مؤقت في أثناء التقلصات الرحمية

ضغط الأوكسجين في الدم الشرياني 35 ± 5 مليمتر زئبق فقط

معدل استهلاك الأوكسجين هو ضعف ما هو عليه عند البالغ

احتياطي الأوكسجين يكفي لتلبية حاجاته لمدة 1– 2 دقيقة فقط

الجنين كائن متناقض
a paradox

Dr:Hisham Al Hammami

إمراضيه نقص الأكسجة ، الاحمضاض ، وتبدلات نظم قلب الجنين
Etiology of Hypoxia, Acidosis, and FHR Changes

في الظروف الطبيعية

يخضع FHR للنظم الأذيني atrial pacemaker

- يعدل النظم بشكل فيزيولوجي من خلال التعصيب
- إن الجنين الذي يكون وارده من الأكسجين حدياً يعجز عن تحمل شدة التقلصات ويعاني من نقص الأكسجة

Dr:Hisham Al-Hammami

إمراضيه نقص الأكسجة ، الاحمضاض ، وتبدلات نظم قلب الجنين
Etiology of Hypoxia, Acidosis, and FHR Changes

حالات نقص الأكسجة

تؤثر مستقبلات Chemoreceptors and baroreceptors على FHR مسببة تبدلات في FHR مرتبطة بالتقلص أو دورية

نقص الأكسجة الشديد ⇐ استقلاب لاهوائي ⇐ حماض جنيني

يتراوح PH السوي بين 7.25 - 7.30

PH < 7.20 ☜ غير طبيعية	عندما يتوقف نقل ≤ 50% من الأوكسجين عبر المشيمة⇦ موت الجنين

إمراضيه نقص الأكسجة ، الاحمضاض ، وتبدلات نظم قلب الجنين
Etiology of Hypoxia, Acidosis, and FHR Changes

تتأثر الأكسجة الجنينية في عدة مواقع تشريحية

- يمكن أن يتراجع نقل transportation الأوكسجين إلى المسافات بين الزغابات نتيجة لفرط التوتر الشرياني او فقر الدم الوالدي
- يتأثر انتشار diffusion الأوكسجين في المشيمة بسبب الاحتشاء أو الانفكاك
- قد يضطرب محتوى content الدم الجنيني من الأوكسجين بسبب فقر الدم الانحلالي

Dr.Hisham Al Hammami

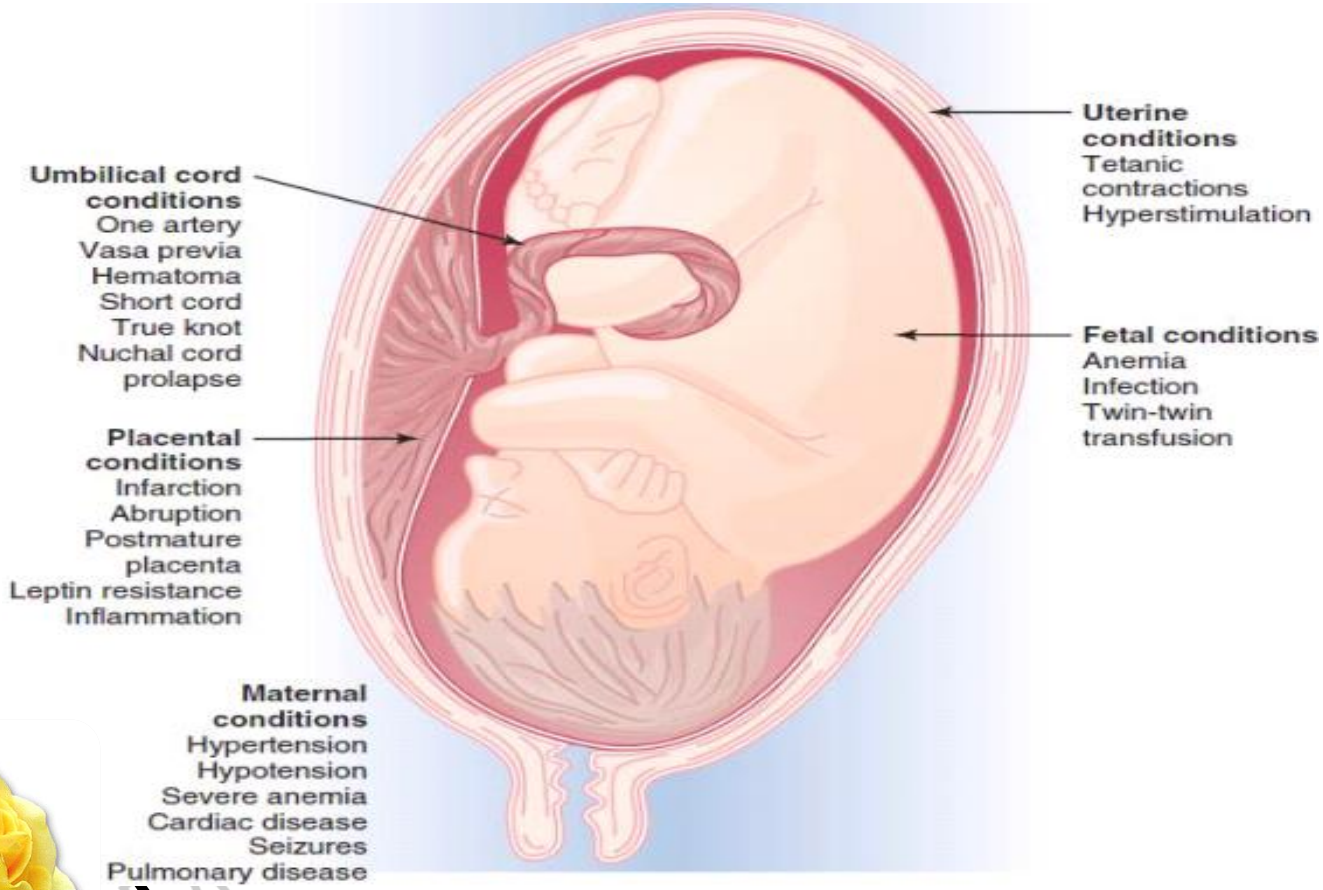

الشكل 9-2: أسباب التألم الجنيني أثناء المخاض

نماذج نظم قلب الجنين
Fetal Heart Rate Patterns

المعدل	نبضة / الدقيقة
طبيعي	160 - 120
غير طبيعي	
تسارع قلب	160 <
تباطؤ قلب	120 >

Table 9-1. BASELINE FETAL HEART RATES

تقييم الـ FHR :

- النموذج القاعدي baseline
- التبدلات الدورية periodic

تقييم النموذج القاعدي

- النظم rate
- التغيرية variability

Dr. Hisham Al Hammami

نماذج نظم قلب الجنين
Fetal Heart Rate Patterns

التغيرية variability

التغيرية قصيرة الأمد أو التغيرية من ضربة لضربة

Short-term or beat to beat variability

- تعكس الفترة الفاصلة بين إشارات متعاقبة على مخطط قلب الجنين الكهربي أو الاحداث الميكانيكية في الدورة القلبية
- الطبيعي : 5 - 25 ضربة / دقيقة
- التغيرات < 5 ضربات / دقيقة ☚ تعتبر شاذة (+ تباطؤ قلب) ☚ تألم جنيني

نماذج نظم قلب الجنين
Fetal Heart Rate Patterns

التغيرات طويلة الأمد Long-term variability

- توصف من ناحية تواتر و شدة التغير في المعدل القاعدي
- الطبيعي : 3 - 10 دورات / دقيقة

Dr:Hisham Al Hammami

التغيرات الدورية في نظم قلب الجنين

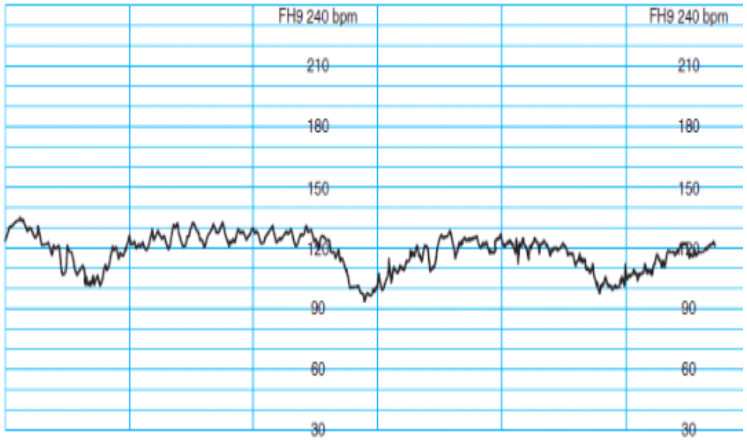

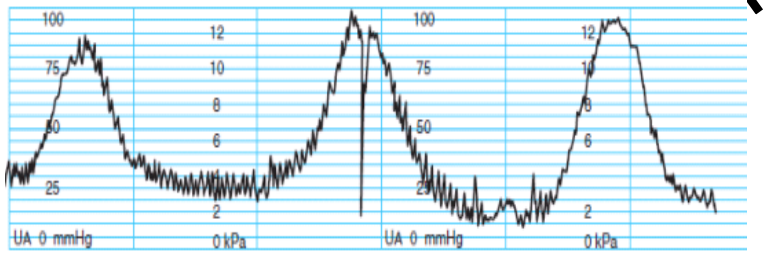

الشكل 9-3: التباطؤ الباكر. لاحظ أن التباطؤ يبدأ وينتهي مع التقلصات الرحمية . تظهر تبدلات جيدة من ضربة لضربة

عادة يتوافق مع التقلصات الرحمية في بدايته ، ذروته، ونهايته

لا يعتقد أنه يرتبط مع تألم الجنين

الضغط على رأس الجنين ⇦ ⬆ الضغط داخل القحف ⇦ منعكس مبهم

(قد يعطى أتروبين ؟؟؟)

EARLY DECELERATION التباطؤ الباكر
(HEAD COMPRESSION) (انضغاط الرأس)

التغيرات الدورية في نظم قلب الجنين

التباطؤ المتأخر (القصور الرحمي المشيمي)
LATE DECELERATION (UTEROPLACENTAL INSUFFICIENCY)

- يتميز بأنه بدايته ، ذروته ، ونهايته تنزاح إلى الأيمن
- تصنف شدته حسب مقدار التباطؤ في FHR حين يصل إلى أدنى مستوياته
- عادة يكون نقص الأكسجة الجنينية والحماض أكثر وضوحاً في التباطؤات الشديد

	معايير التصنيف		
	خفيف	معتدل	شديد
التباطؤ المتأخر: مقدار تباطؤ FHR (ضربة / دقيقة)	15>	45-15	45<

الجدول 9-2: مبادئ تقدير شدة التباطؤ المتأخر

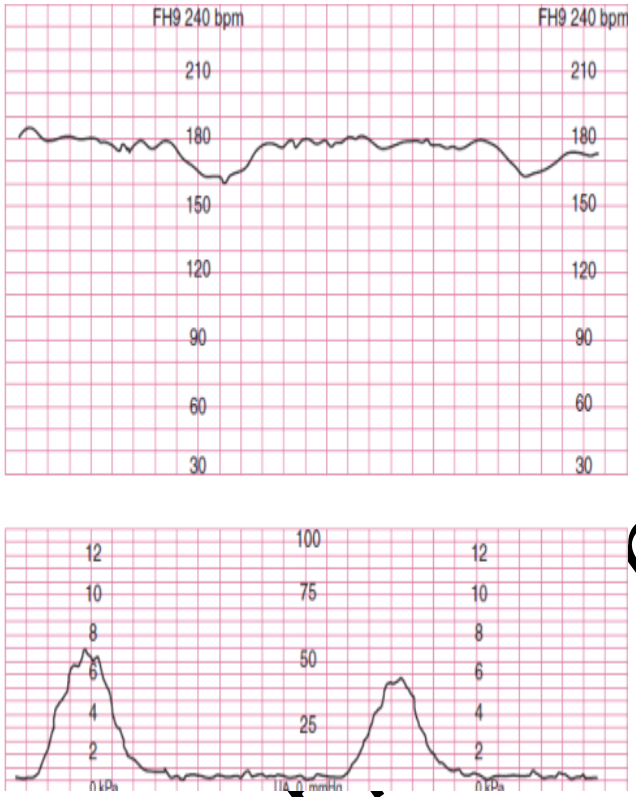

الشكل 9-4: التباطؤ المتأخر على تخطيط النظم القلبي الإلكتروني في جنين مصاب بتألم شديد . لاحظ تسرع قلب الجنين ، إنخفاض التغيرية من ضربة لضربة في النظم القلبي والتباطؤ المتأخر (اللوحة العلوية) . تمثل اللوحة السفلية التقلصات الرحمية

التغيرات الدورية في نظم قلب الجنين

يتميز بـ

- بدايته متغيرة
- شكله متغير

قد يكون غير متكرر



انضغاط الحبل السري ☜ ⬆ ضغط الدم عند الجنين ⬅ تباطؤ قلب الجنين (مستقبلات الضغط)

التباطؤ المتغير (انضغاط الحبل السري)
VARIABLE DECELERATION (CORD COMPRESSION)

Dr:Hish

التغيرات الدورية في نظم قلب الجنين

حين يكون FHR أقل من 80 ضربة / دقيقة تغيب الموجة الـ P ← نظم عقدي أو حصار قلب درجة ثانية

تصنف شدة التباطؤ المتغير حسب مدته

Hisham Al Hammami

	معايير التصنيف		
	خفيف	معتدل	شديد
التباطؤ المتغير: فترة التباطؤ (ثانية)	30>	60-30	60<

الجدول 9-2: مبادئ تقدير شدة التباطؤ المتأخر

التباطؤ المتغير (انضغاط الحبل السري)
VARIABLE DECELERATION (CORD COMPRESSION)

التغيرات الدورية في نظم قلب الجنين

النماذج المشتركة أو المختلطة

- قد يكون تحديد هذه النماذج صعباً
- قد تبدي خصائص أي من النماذج المذكورة أعلاه

إنخفاض التغيرية من ضربة لضربة

- **الخط القاعدي المنبسط:**
- الحماض الجنيني
- حالة النوم الهادئ
- إعطاء الأدوية المركنة للأم

Dr. Hisham Al Hammami

خطط التدبير
Strategies for Intervention

تعتمد خطط التدبير دائما على الظروف السريرية

يمكن مشاهدة نماذج شاذة في غياب التألم الجنيني

نسبة الإيجابية الكاذبة تصل لـ 80 % ← المراقبة الإلكترونية هي طريقة مسح

يشير نموذج FHR الطبيعي إلى احتمال كون الجنين بحالة جيدة يفوق 95%

Dr:Hisham Al Hammami

استراتيجيات التداخل

- الخطوة الاولى البحث عن السبب المسؤول ⇦ تصحيح المشكلة



يشكل عام يتحمل الجنين في تمام الحمل النماذج القلبية الشاذة أكثر من الجنين الخديج

إن الجنين الذي لديه عوامل خطورة إضافية ،يمكن أن يتدهور بشكل أسرع من جنين الأم الطبيعية

الاعتبارات أخرى تتضمن حالة الأم ومرحلة المخاض

خطط التدبير
التباطؤات المتغيرة

يمثل التباطؤ المتغير أشيع نماذج الـ FHR الشاذة مشاهدة

- تبديل وضعية الأم
- أوكسجين بتركيز 100%
- استمرار وجود التباطؤ :
  - وضعية TRENDELENBURG
  - رفع المجيء بالمس المهبلي
  - إيقاف تسريب الأوكسيتوسين
  - موقفات المخاض (TERBUTALINE)

تشاهد التباطؤات المتغيرة الشديدة غالباً خلال المرحلة الثانية من المخاض

Dr.Hisham Al Hammami

خطط التدبير
التباطؤات المتغيرة

الحقن الأمينوسي (Amnioinfusion)
يخفف من تواتر وشدة التباطؤ المتغير

الولادة المهبلية الآلية

تستطب الولادة القيصرية

تباطؤات شديدة متكررة

حماض

التباطؤ المديد يحدث حين ينخفض FHR إلى 60 - 90 ضربة / دقيقة لأكثر من دقيقتين

Dr.Hisham Al-Hammami

خطط التدبير

النظم القلبي الجنيني اللاإرتكاسي

NONREACTIVE FETAL HEART RATE TRACING

المخطط اللاارتكاسي (nonreactive tracing) + غياب تسارع FHR + غياب التغييرية من ضربة لضربة ☜ حماض جنيني

التنبيه الصوتي ⇐ تسارع الـ FHR

15 ضربة / دقيقة < الاستجابة ≤ 15 ثانية ⇐ يؤكد غياب الحماض الجنيني

احتمال وجود الحماض لدى جنين فشل بالاستجابة للتنبيه يبلغ حوالي 50%

Dr.Hisham Al Hammami

خطط التدبير

التباطؤ المتأخر LATE DECELERATIONS

يشاهد على الأغلب في القصور المشيمي الرحمي

خطوات التدخل

- تغيير وضعية الأم
- أعط الأوكسجين عبر القناع الوجهي
- أوقف تسريب الأوكسيتوسين
- أحقن وريدياً دفعة من أحد الأدوية الموقفة للمخاض
- راقب الضغط الشرياني الوالدي
- تنبيه الكادر الطبي الى إحتمال الولادة القيصرية عند الضرورة

عندما يستمر التباطؤ المتأخر لأكثر من 30 دقيقة وحين يعاني الجنين من الحماض تستطب القيصرية

Dr.Hisham Al-Hammami

خطط التدبير

تسرع قلب الجنين FETAL TACHYCARDIA

لا يعتبر علامة موثوقة بشكل كبير لتألم الجنين

يحدث لتحسين الدوران المشيمي

الأسباب:

زيادة حث المخاض بالأوكسيتوسين

ارتفاع درجة حرارة الأم

الإنتان داخل الرحم

التوازن الحمضي القلوي acid-base status يكون عادة سوي

العقي
Meconium

قد يشير وجود العقي في السائل الأمينوسي إلى تألم الجنين

- يحدث في أي وقت قبل تمزق الأغشية
- العقي الخفيف Light :
  - سائل أمينوسي ملون بالأصفر أو الأخضر الفاتح
  - لا يترافق مع نتائج سيئة
- العقي الكثيف Heavy:
  - يبدو بلون أخضر غامق أو أسود حيث يكون سميك Thick ولزج Tenacious
  - يترافق مع انخفاض علامة أبغار في الدقيقتين الأولى والخامسة
  - يترافق مع خطورة استنشاق العقي

العقي الباكر
early passage

Meconium العقي

العقي المتأخر
Late passage

يحصل خلال المرحلة الثانية للمخاض

- غالباً ما يكون العقي المتأخر كثيفاً Heavy
- عادة ما يترافق مع حدث ما في وقت متأخر من المخاض يؤدي إلى تألم الجنين

التسريب الأمينوسي Amnioinfusion يؤدي انخفاض الاختلاطات الرئوية المتعلقة بالعقي

Dr.Hisham Al-Hammami

إعتيان الدم الجنيني
Fetal Blood Sampling

Dr:Hisham Al-Hammami

إعتيان الدم من فروة رأس الجنين
Fetal Scalp Blood Sampling

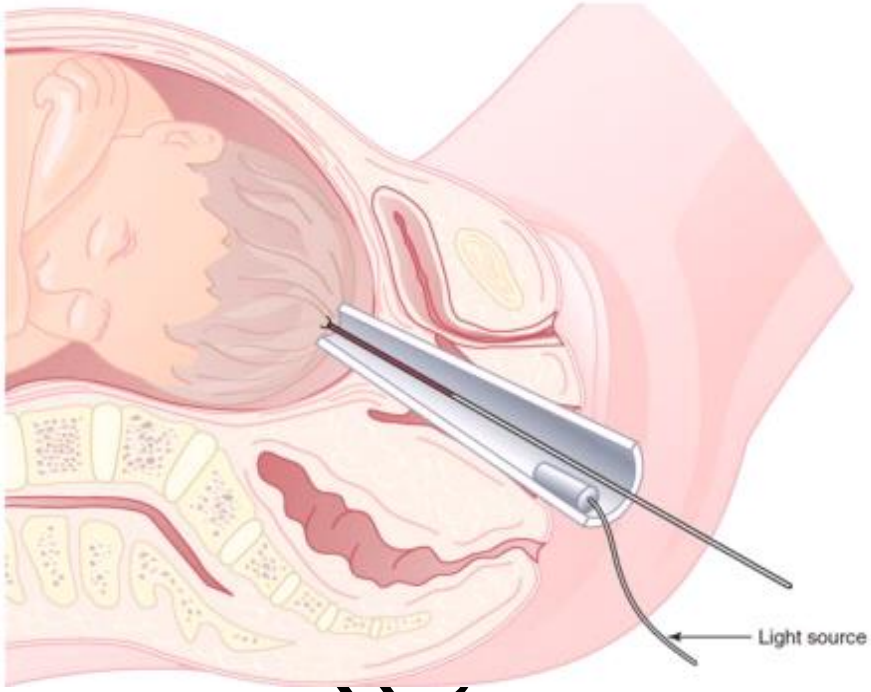

الشكل 9-5: سحب عينة دموية من فروة رأس الجنين من خلال المنظار الأمينوسي ، بعد إجراء شق صغير في فروة الرأس تسحب عينة الدم إلى أنبوب شعري طويل.

يستطب أخذها :
العقي الكثيف
الحماض

يتنبأ PH دم فروة رأس الجنين بنفس النتائج التي تعطيها علامة أبغار في 82 % من الحالات

الإيجابية الكاذبة حوالي 8 %

السلبية الكاذبة حوالي 10 %

عينة دموية من دم الحبل السري
Umbilical Cord Blood Sampling

علامة أبغار

- تقييم حالة الوليد
- يستخدم بشكل غير مناسب لتعريف الاختناق
- العديد من الحالات الأخرى يمكن أن تشير إلى نقص بعلامة أبغار دون أن يكون هناك اختناق

يشير الاختناق إلى نقص الأكسجة إلى درجة يحدث معها الحماض الاستقلابي . وبذلك من غير الممكن استخدام علامة أبغار لتعريف الاختناق

الطريقة الأكثر ملائمة لتعريف هذه الحالة هي تقييم التوازن الحمضي القلوي acid-base status في الجنين والوليد

Dr. Hisham Al-Hammami

عينة دموية من دم الحبل السري
Umbilical Cord Blood Sampling

- وضع ملقطين على قطعة من الحبل السري بعد الولادة مباشرة
- في كل الولادات الباكرة
- في الولادات بتمام الحمل التي يشتبه بوجود تألم جنيني فيها
- في الحالات التي علامة أبغار أقل من 7 في الدقيقة الأولى أو الخامسة
- إذا لم يمكن الحصول على عينة من الشريان السري اسحب عينة من أي شريان على الوجه الكوريوني للمشيمة

لدينا هنا أحد البروتوكولات المنطقية لتحليل غازات الدم والـ PH في دم الحبل السري

عينة دموية من دم الحبل السري
Umbilical Cord Blood Sampling

لقد تم استعمال مقياس سرعة الجريان بالدوبلر وسحب عينة دموية من الحبل السري عبر الجلد (PUBS) لتقييم الجنين قبل الولادة ، لكن هذه الوسائل لاتعتبر ملائمة في التدبير أثناء المخاض

سوء الوظيفة المخية عند الوليد:

- تتظاهر بنوب من الاختلاجات
- يعزى إلى الاختناق الحقيقي أثناء الولادة
- لايشاهد إلا عندما:
- تكون علامة أبغار 3 أو أقل في الدقيقة الخامسة
- درجة الـ PH في دم الشريان السري تقل عن 7
- حين يكون الإنعاش ضروريا للوليد

الشلل المخي متأخر البدء:

- يعزى لأحداث غير مرغوبة مشاهدة في وقت باكر من الحمل
- الأنتان أثناء المخاض (cytokines)

Dr.Hisham Al-Hammami

اختلاطات مراقبة الجنين
Fetal Monitoring Complications

إدخال قثطرة داخل جوف الرحم وتطبيق مسرى كهربائي على فروة الرأس يؤدي إلى زيادة طفيفة في نسبة الإنتانات الوالدية

نسبة مصادفة خراجات فروة الرأس وأذيات النسج الرخوة الناجمة عن تطبيق المسرى الكهربائي تقل عن %5

نسبة مصادفة خراجات فروة الرأس الناجمة عن سحب عينة دموية صغيرة هي أقل من تلك الناجمة عن تطبيق المسرى

Dr:Hisham Al-Hammami

Thank You!!
Dr. Hammami